



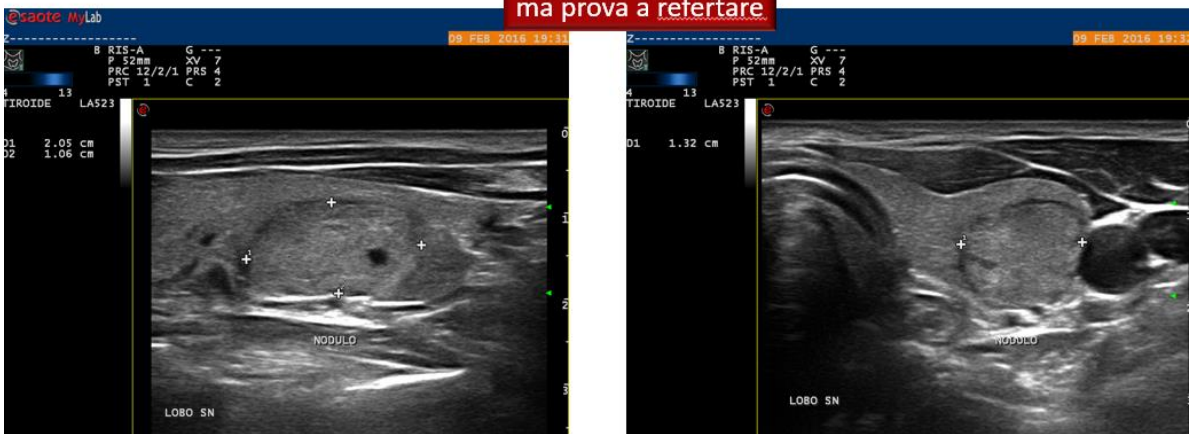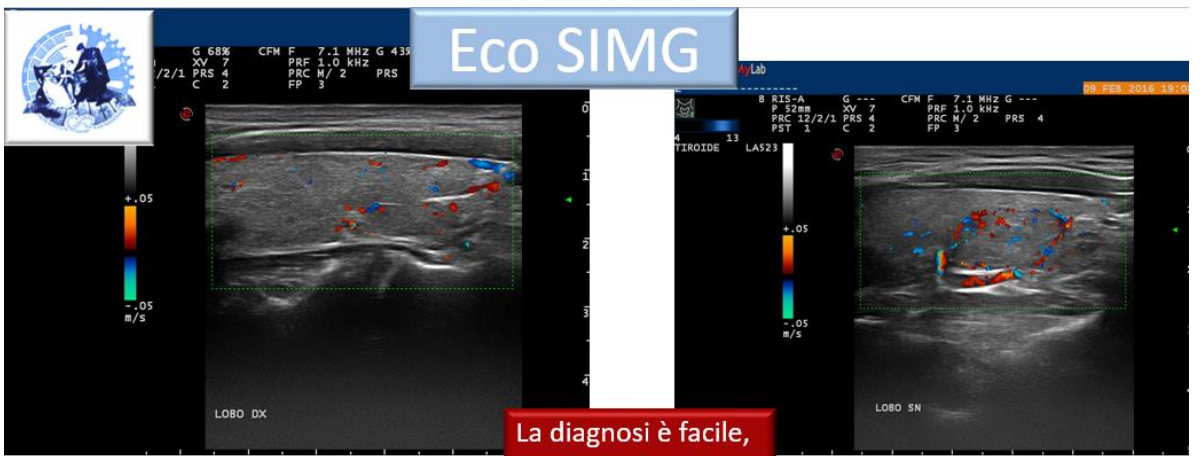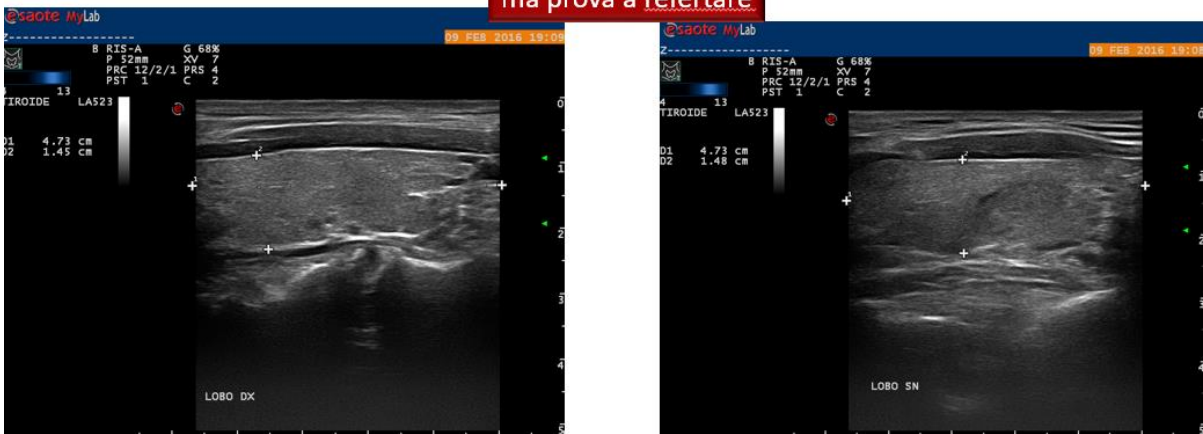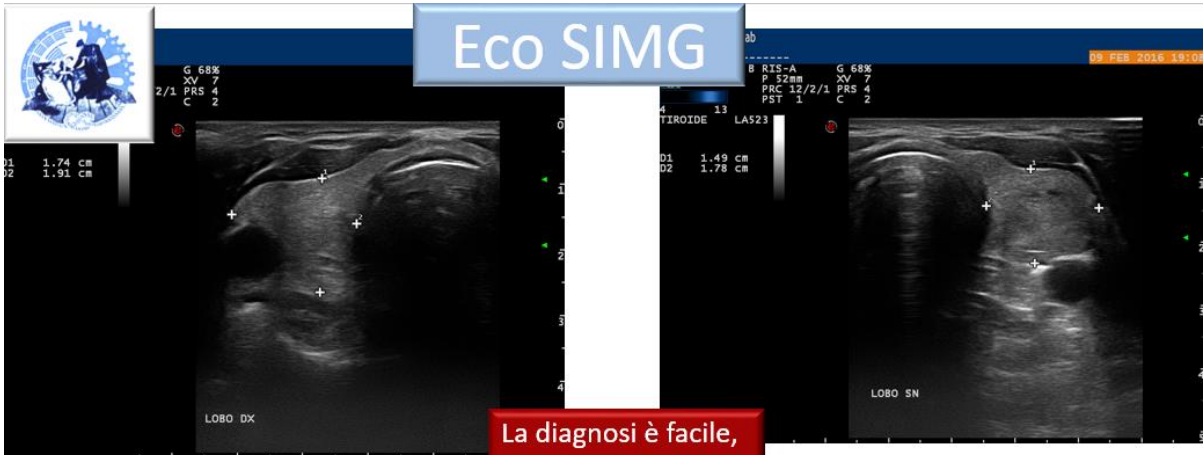# Eco SIMG

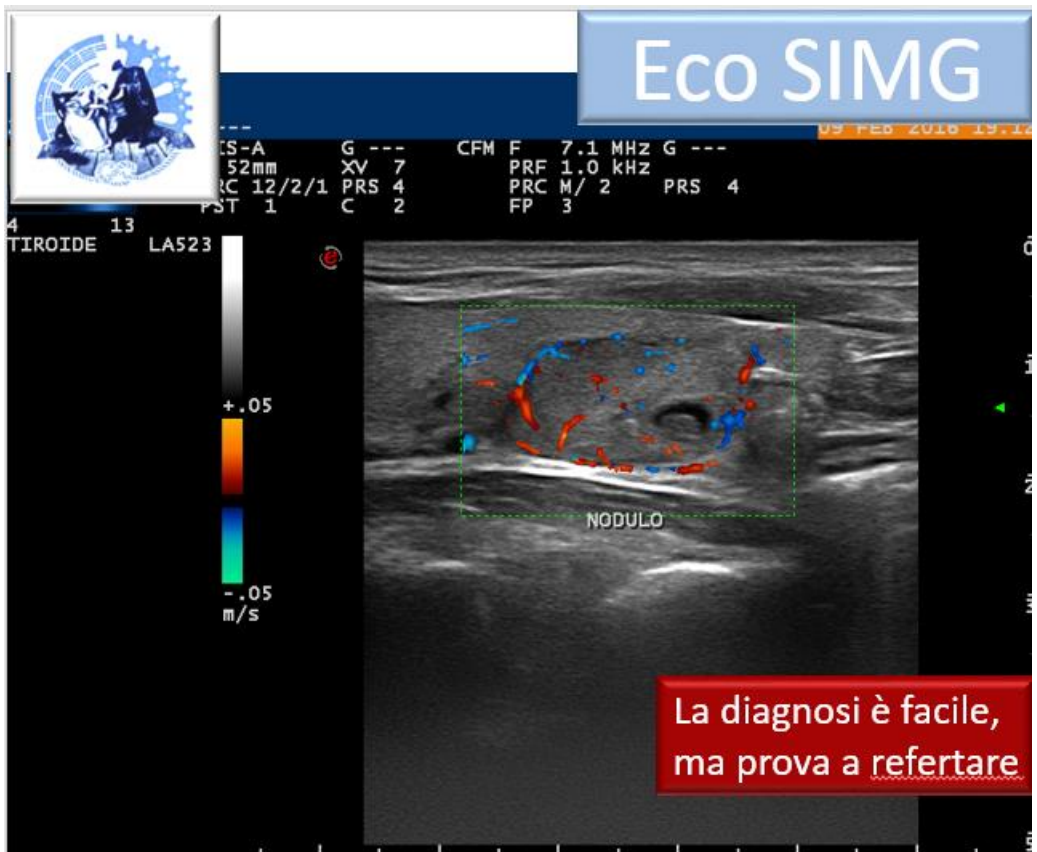
A cura dell'area Office technology, sezione ecografia



Maschio di 58 anni. Giunge per controllo di nodulo della tiroide (non sono disponibili precedenti esami ecografici). Riferisce ipercolesterolemia familiare in trattamento con statine. Nega altre patologie. Nessuna familiarità per patologie della tiroide.

L'esame viene eseguito in maniera programmata, su appuntamento, con sonda lineare ad alta frequenza. A seguire alcune immagini esemplificative.





A seguire, nella prossima pagina la refertazione secondo il modello proposto nei nostri corsi



## Eco SIMG

Tiroide di dimensioni normali con lobi simmetrici e margini lineari; ecostruttura fine ed omogenea con ecogenità parenchimale normale (superiore a quella dei muscoli pretiroidei); trachea in asse. Nella norma la vascolarizzazione di entrambi i lobi.

Al terzo inferiore un nodulo isoecogeno di forma ovalare delle dimensioni di 20 x 10 x 13 mm ad ecostruttura omogenea con piccola area anecogena da colliquazione; margini lineari con alone ipoecogeno periferico (halo sign); Pattern vascolare color di tipo 3 (segnali vascolari peri e intranodulari).

Un referto che contiene i giusti elementi di valutazione, ben sintetizzati ci mette nelle condizioni di (personalmente o indirettamente al collega del gruppo) scegliere l'iter diagnostico terapeutico più corretto. In questo caso, qualora non già eseguito, potrebbe orientare all'esecuzione di un agoaspirato del nodulo stesso per le caratteristiche dimensionali e di vascolarizzazione.

A cura di Italo Paolini e Fabio Fichera